

## New Method of Coronoplasty Surgery in Unicornuate Uterus with Rudimentary Horn; Case Report of Sarem Women's Hospital

### ARTICLE INFO

#### Article Type

Case Report

#### Authors

Saremi A.\* MD,  
Rasekhi Komleh M.<sup>1</sup> MD,  
Pooladi A.<sup>2</sup> PhD, MD

#### How to cite this article

Saremi A, Rasekhi Komleh M, Pooladi A. New Method of Coronoplasty Surgery in Unicornuate Uterus with Rudimentary Horn; Case Report of Sarem Women's Hospital. Sarem Journal of Reproductive Medicine. 2018;3(2):113-117.

\*"Sarem Fertility & Infertility Research Center" and "Sarem Cell Research Center", Sarem Women's Hospital, Tehran, Iran

<sup>1</sup>Sarem Fertility and Infertility Research Center, Sarem Women's Hospital, Tehran, Iran

<sup>2</sup>"Sarem Fertility & Infertility Research Center" and "Sarem Cell Research Center", Sarem Women's Hospital, Tehran, Iran

#### Correspondence

Address: Sarem Women's Hospital, Ekbatan Town, Tehran, Iran  
Phone: +98 (21) 44674702  
Fax: +98 (21)44670432  
saremiat@yahoo.com

#### Article History

Received: October 03, 2017  
Accepted: April 10, 2018  
ePublished: June 15, 2018

### ABSTRACT

**Aims** Unicornuate uterus is one of the congenital anomalies of female reproductive system causing many important complications such as hematometra, endometriosis, torsion and ectopic pregnancy. Endometrial cavity in the rudimentary horn and small cavity of the uterus are the most important causes of these complications. Between referring to gynecologic clinics in emergency situations such as abortion, preterm labor, extra-uterus pregnancy, and in non-emergency such as infertility and endometriosis, there are many abnormalities in the reproductive system, some of which are associated with abnormalities in the urinary system; Therefore, trying to treat the uterus greatly resolves one of the problems of obstetrics and gynecology. In this study, a new method of coronoplasty surgery was introduced in the unicornuate uterus with the rudimentary horn.

**Patient & Methods** This study is a case report that was done in 2013. A 22-year-old woman referred to sarem women's hospital for secondary infertility and undergoing diagnostic laparoscopy and the surgeon realized the unicornuate uterus with the rudimentary horn. In this patient, the rudimentary horn was not cut off and during a new surgical procedure called coronoplasty, the rudimentary horn was connected to the uterus major horn and was reconstructed as a larger uterus.

**Conclusion** Coronoplasty is novel and effective surgery method for reconstruction of unicornuate uterus with rudimentary horn.

**Keywords** Uterine diseases; Hematometra; Torsion; Ectopic Pregnancy; Infertility

### CITATION LINKS

[1] Pregnancy in the rudimentary uterine horn: case report of an unusual presentation [2] Ectopic pregnancy within a rudimentary horn in a case of unicornuate uterus [3] The non-communicating rudimentary horn: diagnostic and therapeutic challenges [4] Rare case of live birth in a ruptured rudimentary horn pregnancy [5] Laparoscopic management of a cavitated noncommunicating rudimentary uterine horn of a unicornuate uterus: a case report [6] Torsion of a rudimentary uterine horn at 22 weeks of gestation [7] Torsion of fallopian tube remnant associated with noncommunicating rudimentary horn in adolescent girl with unicornuate uterus [8] Preventing ectopic pregnancies: how often does transperitoneal transmigration of sperm occur in effecting human pregnancy? [9] A 32 weeks twin pregnancy in a non-communicating rudimentary horn:Case report [10] Laparoscopic management of an 11-week rudimentary uterine horn pregnancy using extracorporeal roeder knot to secure the dilated vascular pedicle [11] A rare case of term viable secondary abdominal pregnancy following rupture of a rudimentary horn: a case report [12] Laparoscopic management of a 16-week ruptured rudimentary horn pregnancy: a case and literature review [13] Management of un-ruptured pregnancy in a rudimentary horn of unicornuate uterus at 14 weeks gestation [14] Rudimentary horn pregnancy: a 10-year experience and review of literature [15] Laparoscopic excision of rudimentary horn pregnancy in a patient with previous caesarean section [16] Robot-assisted laparoscopic surgery for a rudimentary uterine horn with two non-communicating cavities [17] Pregnant noncommunicating rudimentary uterine horn with placenta percreta

## روش جدید جراحی کورنوپلاستی در رحم تک شاخ همراه با شاخ فرعی؛ گزارش موردی بیمارستان صارم

ابوطالب صارمی \* MD

«مرکز تحقیقات باروری و ناباروری صارم» و «مرکز تحقیقات سلولی- مولکولی و سلول‌های بنیادی صارم»، بیمارستان صارم، تهران، ایران

محبوبه راسخی کومله MD

مرکز تحقیقات باروری و ناباروری صارم، بیمارستان صارم، تهران، ایران

آرش پولادی PhD, MD

«مرکز تحقیقات باروری و ناباروری صارم» و «مرکز تحقیقات سلولی- مولکولی و سلول‌های بنیادی صارم»، بیمارستان صارم، تهران، ایران

\* نویسنده مسئول:

تلفن: ۰۲۱۴۴۶۷۴۷۰۲

فکس: ۰۲۱۴۴۶۷۰۴۳۲

آدرس: تهران، شهرک اکباتان، بیمارستان فوق تخصصی صارم

saremiat@yahoo.com

### مقدمه

دستگاه تناسلی- ادراری در هفته‌های ۱۲-۴ جنینی شروع به تکامل می‌کند که ناهنجاری‌های آن ۱۰٪ کل ناهنجاری‌های بدن را تشکیل داده و در ۴/۵٪ زنان دیده می‌شود [1]. سیستم‌های مختلفی برای طبقه‌بندی ناهنجاری‌های دستگاه تناسلی- ادراری وجود دارد. رشد مجاری مولرین در یک سمت بدن و تکامل ناقص این مجاری در سمت دیگر موجب ایجاد رحم تک‌شاخ به همراه یک شاخ فرعی می‌شود [2,3]. میزان بروز این عارضه خاص حدود ۰/۴٪ برآورد شده است [1]. گاهی یک ساقه بافتی به نام بافت اتصالی (connective stalk)، این دو شاخ رحمی را به هم متصل می‌کند، ولی در ۷۵٪ موارد بین دو حفره آندومتری ارتباطی وجود ندارد [4]. برای تشخیص این ناهنجاری بهترین و



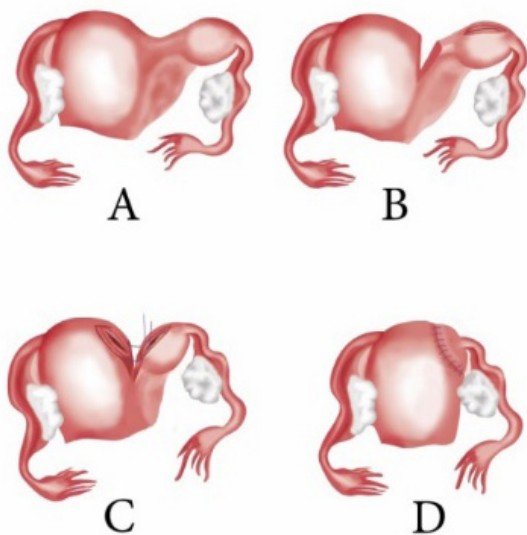
### چکیده

**اهداف:** رحم تک‌شاخ یکی از انواع ناهنجاری‌های مادرزادی دستگاه تناسلی زنان است که عوارض مهمی مانند هماتومتری، اندومتریوز، پیچ‌خوردگی، حاملگی خارج از رحم را ایجاد می‌کند. وجود حفره آندومتری در شاخ فرعی و کوچک بودن حفره رحم مهم‌ترین عوامل ایجادکننده این عوارض هستند. بین مراجعه‌کنندگان به کلینیک‌های زنان و زایمان هم در موارد اورژانس مانند سقط، زایمان زودرس و حاملگی خارج از رحم و هم در موارد غیراورژانس مانند نازایی و اندومتریوز، ناهنجاری‌های متعددی در دستگاه تناسلی دیده می‌شوند که برخی موارد همراه با ناهنجاری‌های سیستم ادراری هستند؛ بنابراین تلاش برای درمان و ترمیم رحم تا حد زیادی باعث حل شدن یکی از معضلات علم زنان و زایمان می‌شود. در این مطالعه روش جدید جراحی کورنوپلاستی در رحم تک‌شاخ همراه با شاخ فرعی معرفی شد.

**بیمار و روش‌ها:** این مطالعه از نوع گزارش موردی است که در سال ۱۳۹۲ انجام شد. زنی ۲۲ ساله به علت نازایی ثانویه به بیمارستان فوق تخصصی صارم مراجعه کرده و تحت عمل لاپاراسکوپي تشخیصی قرار گرفت که جراح طی عمل متوجه رحم تک‌شاخ به همراه شاخ فرعی شد. در این بیمار شاخ فرعی قطع نشده و طی یک عمل جراحی نوین به نام کورنوپلاستی، شاخ فرعی به شاخ اصلی رحم متصل و به صورت یک رحم بزرگتر بازسازی شد. **نتیجه‌گیری:** کورنوپلاستی یک روش نوین و موثر جراحی برای ترمیم رحم تک‌شاخ همراه با شاخ فرعی است.

**کلیدواژه‌ها:** بیماری‌های رحم، هماتومتری، پیچ‌خوردگی، حاملگی خارج از رحم، نازایی

پس از انجام پرپ و درپ، برش جراحی فان اشتیل روی شکم داده و لایه‌های شکم به ترتیب آناتومی باز شده، در قسمت فوندوس شاخ فرعی برش عرضی داده و از وجود آندومتر در حفره آن اطمینان حاصل شد. از قسمت فیمبریای لوله چپ، ماده رنگی تزریق شده و خروج آن از روزنه سمت چپ به داخل شاخ فرعی مشاهده شد. بنابراین وجود یک شاخ فرعی دارای آندومتر و حفره و لوله رحمی باز متصل به آن اثبات شد. به منظور اتصال شاخ فرعی به شاخ اصلی رحمی برداشتن بافت اتصالی لازم بود، بنابراین دو برش طولی، یکی در قسمت سمت چپ شاخ اصلی و دیگری در قسمت سمت راست شاخ فرعی داده شده و بافت اتصالی به صورت دیواره خارج شد. به منظور اتصال دو حفره، آندومتر دو قسمت توسط بخیه به روش مجزا و نخ ویکریل دوصفر اتصال داده شدند. سپس میومترهای دو طرف توسط نخ ویکریل صفر و به دنبال آن سروز به هم پیوند داده شدند. در نهایت قبل از شست و شوی شکم، با تزریق ماده رنگی در فوندوس حفره واحد و جدید رحمی، بازبودن هر دو لوله و ارتباط آنها با حفره واحد بررسی شد (اشکال ۲ و ۳). سه ماه پس از عمل، هیستروسالپنگوگرافی انجام و یک رحم طبیعی با دو لوله رحمی باز مشاهده شد (شکل ۴).



**Uterus bicornus unicollis  
1 rudimentary horn**

شکل ۲) نمای شماتیک مراحل مختلف عمل کورنوپلاستی مربوط به بیمار دارای رحم تک شاخ همراه با شاخ فرعی نامرتب؛ (A) رحم تک شاخ همراه با شاخ فرعی غیر ارتباطی، (B) برش در قسمت شاخ فرعی، (C) برداشتن پایه شاخ فرعی، (D) برقراری اتصال و آناستوموز بدنه قسمت فرعی رحم (دارای آندومتر طبیعی) با بدنه رحم اصلی



شکل ۱) هیستروسالپنگوگرافی رحم به همراه شکل شماتیک آن مربوط به بیمار دارای رحم تک شاخ به همراه شاخ فرعی به همراه شکل شماتیک آن

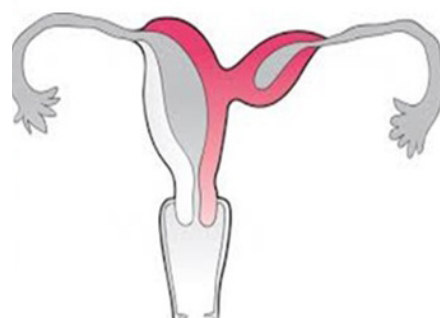
دقیق‌ترین روش استفاده از تصویربرداری با تشدید مغناطیسی (MRI) است؛ اگرچه بسیاری از موارد از طریق سونوگرافی مشخص می‌شوند [5]. وجود شاخ فرعی سبب عوارضی مانند هماتومتری (به علت تجمع خون در هنگام بلوغ)، آندومتریوز و آندومیوز، پیچ خوردگی و همچنین ناباروری می‌شود [6,7]. انتقال اسپرم یا تخمک به صورت ترانس پریتونئال از طرف مقابل به شاخ فرعی موجب بارداری خارج رحمی در حفره شاخ فرعی با شیوع یک در ۷۶ تا ۱۵۰ هزار مورد می‌شود که این عارضه می‌تواند پارگی رحم به خصوص در سه ماهه دوم بارداری و حتی مرگ را به دنبال داشته باشد [8,12,4,1]. حفره شاخ اصلی رحم نیز کوچک‌تر از یک رحم طبیعی بوده و حاملگی در آن معمولاً با عارضه همراه است. این عوارض می‌تواند شامل سقط، زایمان زودرس، پارگی زودرس کیسه آب، مال‌پرزانتاسیون جنین (مثلاً به صورت بریچ) و اختلالات رشد داخل رحمی و غیره باشد [14,13]. هدف این مطالعه معرفی روش جدید جراحی کورنوپلاستی در رحم تک شاخ همراه با شاخ فرعی بود.

### بیمار و روش‌ها

این مطالعه از نوع گزارش موردی است. زن ۲۲ ساله‌ای با سابقه یک حاملگی، یک زایمان و یک مرگ داخل رحمی جنین ( $G_1P_1IUFD_1$ ) در سال ۱۳۹۲ با شکایت نازایی ثانویه به مدت دوسال به بیمارستان فوق تخصصی صارم مراجعه کرد. بیمار یک بار حاملگی ناموفق داشته که در ۲۴ هفته منجر به مرگ داخل رحمی جنین (IUF) شده و به صورت زایمان واژینال خاتمه یافته بود. پس از آن با وجود عدم استفاده از روش‌های پیشگیری از بارداری به مدت دوسال بارداری اتفاق نیفتاده بود. در شرح حال بیمار اولیگو منوره اولیه وجود داشت. او سابقه بیماری خاصی نداشت و در معاینات و آزمایش‌های مربوطه و هورمونی مشکلی دیده نشد.

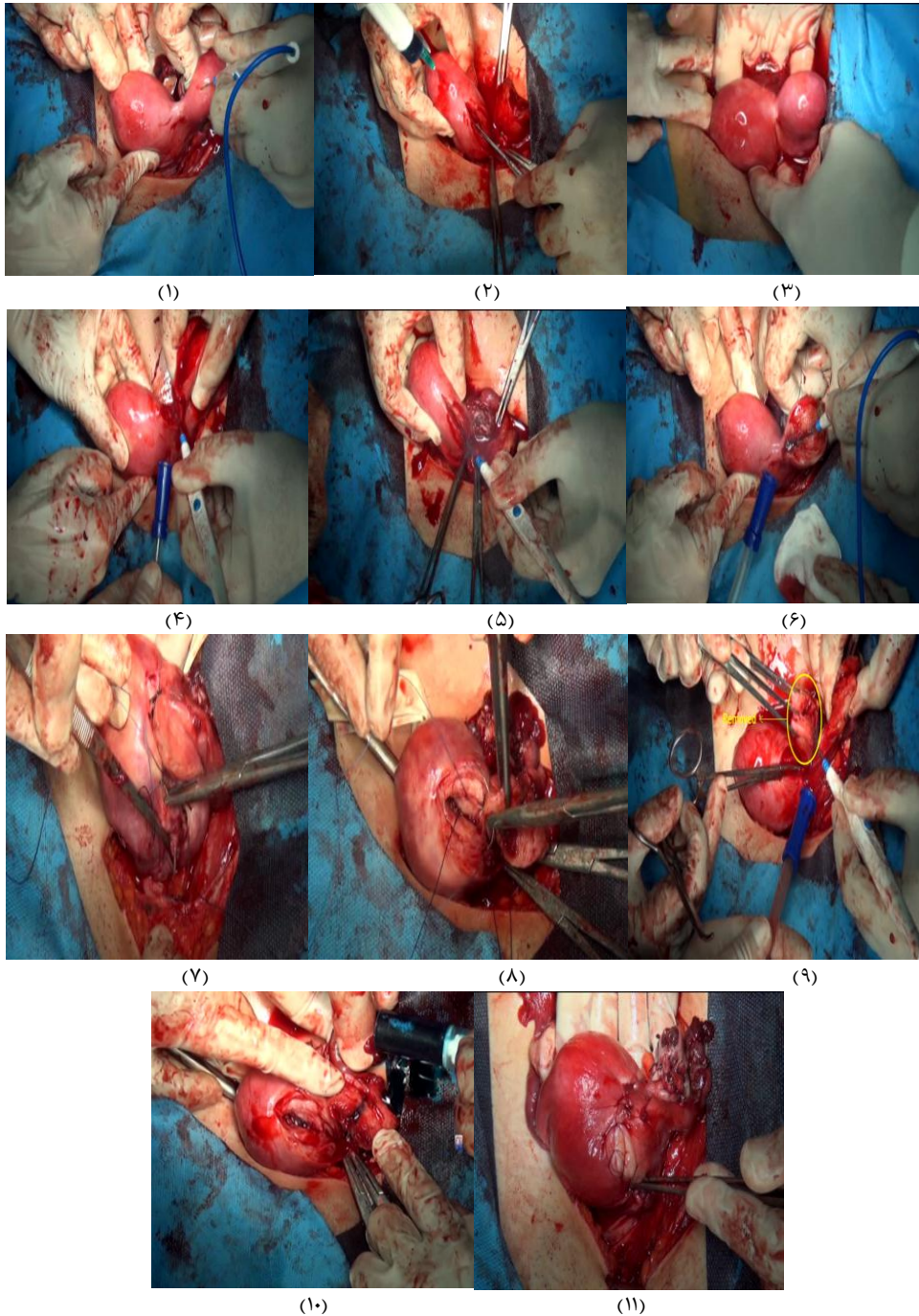
همسری بیمار سابقه اولیگو اسپرمی و دوبار عمل جراحی به دلیل واریکوسل داشت؛ ولی هنگام مراجعه، آزمایش آنالیز اسپرم (اسپرموگرام) او طبیعی بود.

در عکس رنگی یا هیستروسالپنگوگرافی (HSG)، رحم تک شاخ لوله سمت راست باز و لوله سمت چپ بسته بود و حفره داخلی رحم حالت شعله شمعی داشت (شکل ۱). به این ترتیب بیمار، لاپاراسکوپی تشخیصی شد. در لاپاراسکوپی انجام شده در سمت راست رحم تک شاخ متصل به لوله راست بود که متیلن بلو تزریق شده از کانال سرویکس به راحتی از لوله راست عبور کرد. در سمت چپ یک شاخ فرعی متصل به لوله چپ دیده شد که ماده تزریقی وارد این شاخ فرعی و لوله سمت چپ نشد. بین دو قسمت رحمی یک بافت اتصالی وجود داشت. با تزریق ماده رنگی (Dye) در فوندوس شاخ اصلی و مشاهده عدم عبور آن به شاخ فرعی و لوله سمت چپ، عدم ارتباط دو حفره و مسدود بودن بافت اتصالی دو شاخ اثبات شد. تصمیم بر انجام لاپاراتومی و عمل ترمیمی به صورت اتصال دو حفره رحمی گرفته شد.



شکل ۱) هیستروسالپنگوگرافی رحم به همراه شکل شماتیک آن مربوط به بیمار دارای رحم تک شاخ به همراه شاخ فرعی به همراه شکل شماتیک آن



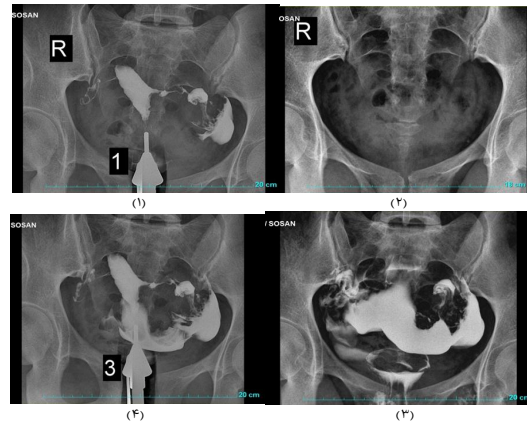


**شکل ۳** مراحل عمل کورنوپلاستی: (۱) نمای فوقانی رحم، فوندوس در کنار شاخ فرعی (۲) تزریق ماده رنگی برای بررسی بازبودن لوله (۳) ناحیه فوقانی شاخ فرعی رحم (۴) ناحیه فوقانی شاخ فرعی رحم برش داده شده و باز (۵) برش قسمت جانبی فوندوس رحم (۶) بافت میانی رحم و شاخ فرعی برش داده شده (۷) برداشتن ناحیه گوه‌ای شکل (۸) کنار هم قراردادن نواحی برش داده شده (۹) بخیه زدن برای اتصال دو حفره (۱۰) اتصال دو حفره (۱۱) مشخص شدن بازبودن لوله

### بحث

در تمامی منابع علمی، متون و مقالات، روش رایج و متداول در برخورد با رحم تک شاخ قطع کامل آن از طریق لاپاراسکوپی یا لاپاراتومی است [15,17,1]. خارج کردن و جراحی شاخ فرعی (Resection) توانسته است مرگ و میر بارداری خارج رحمی موجود در این قسمت را از ۱۸٪ به ۰/۵٪ کاهش دهد [16].

در قطع شاخ فرعی به هر حال حفره رحمی اصلی کوچکتر از طبیعی بوده و عوارض بارداری مانند سقط (۳۶٪)، زایمان زودرس (۱۶٪)، مال‌پرزانتاسیون مثل بریچ، محدودیت رشد داخل رحمی (IUGR)، زایمان ناکارآمد، سزارین و غیره شایع هستند. با توجه به عوارض بیان شده، ابداع روشی برای ترمیم هر چه بهتر این ناهنجاری، بازسازی حفره رحمی به صورت مطلوب، حفظ قابلیت باروری و کاهش عوارض بارداری از اهمیت ویژه‌ای برخوردار است.



**شکل ۴** هیستروسالپینوگرافی انجام شده سه ماهه پس از عمل جراحی کورنوپلاستی: (۱) کلیشه قبل از تزریق، (۲) تزریق ماده حاجب، (۳) عبور ماده حاجب از رحم و لوله‌های رحمی، (۴) پخش شدن مایع داخل پریتون و خروج کامل مایع از داخل لوله‌های رحمی

- rudimentary horn pregnancy. J Obstet Gynaecol Res. 2011;37(8):1169-72.
- 5- Zapardiel I, Alvarez P, Perez-Medina T, Bajo-Arenas J. Laparoscopic management of a cavitated noncommunicating rudimentary uterine horn of a unicornuate uterus: a case report. J Med Case Rep. 2010;4(1):1-3.
- 6- Wang B, Zhou J-h, Jin H-m. Torsion of a rudimentary uterine horn at 22 weeks of gestation. J Obstet Gynaecol Res. 2011;37(7):919-20.
- 7- Blitz MJ, Appelbaum H. Torsion of fallopian tube remnant associated with noncommunicating rudimentary horn in adolescent girl with unicornuate uterus. J Pediatr Adolesc Gynecol. 2013;27(5):e97-9.
- 8- Nahum GG, Stanislaw H, McMahon C. Preventing ectopic pregnancies: how often does transperitoneal transmigration of sperm occur in effecting human pregnancy? British J Obstet Gynaecol. 2004;111(7):706-14.
- 9- Ali MK, Shazly SA, Abdelbadee AY, Ali AH. A 32 weeks twin pregnancy in a non-communicating rudimentary horn: Case report. Middle East Fertil Soc J. 2012;17(4):290-2.
- 10- Minas V, Shaw E, Aust T. Laparoscopic management of an 11-week rudimentary uterine horn pregnancy using extracorporeal roeder knot to secure the dilated vascular pedicle. Gynecol Surg. 2014;11(3):159-64.
- 11- Amritha B, Sumangali T, Priya B, Deepak S, Sharadha R. A rare case of term viable secondary abdominal pregnancy following rupture of a rudimentary horn: a case report. J Med Case Rep. 2009;3(1):38.
- 12- Shahid A, Olowu O, Kandasamy G, O'Donnell C, Odejinmi F. Laparoscopic management of a 16-week ruptured rudimentary horn pregnancy: a case and literature review. Arch Gynecol Obstet. 2010;282(2):121-5.
- 13- Panayotidis C, Prabhu S. Management of un-ruptured pregnancy in a rudimentary horn of unicornuate uterus at 14 weeks gestation. Gynecol Surg. 2007;4(4):281-4.
- 14- Siwatch S, Mehra R, Pandher DK, Huria A. Rudimentary horn pregnancy: a 10-year experience and review of literature. Arch Gynecol Obstet. 2013;287(4):687-95.
- 15- Jihong L, Siow A, Chern B. Laparoscopic excision of rudimentary horn pregnancy in a patient with previous caesarean section. Arch Gynecol Obstet. 2009;279(3):403-5.
- 16- Persson J, Bossmar T, Teleman P. Robot-assisted laparoscopic surgery for a rudimentary uterine horn with two non-communicating cavities. J Robotic Surg. 2010;4(2):137-40.
- 17- Henriet E, Roman H, Zanati J, Lebreton B, Sabourin JC, Loic M. Pregnant noncommunicating rudimentary uterine horn with placenta percreta. Jsls. 2008;12(1):101-3.

کورنوپلاستی که در واقع یک نوع هیستروپلاستی و بازسازی حفره رحمی است می تواند به عنوان یک روش نوین جراحی برای این ناهنجاری معرفی شود. در کورنوپلاستی حفره رحمی واحدی با گنجایش نزدیک به حد طبیعی ایجاد می شود، با این هدف که ریسک عوارض بارداری را به حد یک رحم طبیعی برساند. روش ارابه شده روشی کاملاً نوین بوده و تاکنون گزارشی نظیر آن ارابه نشده است.

مهمترین و اولین محدودیت وجود شرایط مناسب رحم برای انجام جراحی است، به طوری که شاخ فرعی رحم باید به اندازه کافی بزرگ بوده و دارای حفره آندومتری مناسب باشد وگرنه انجام عمل و اتصال آن به حفره اصلی رحم ارزش ندارد. همچنین جراح باید توانایی انجام این جراحی را داشته باشد وگرنه عدم انجام صحیح این جراحی، عوارضی چون خونریزی، عفونت و ایجاد اسکار (که منتهی به پارگی رحم در طی بارداری بعدی می شود) را به دنبال خواهد داشت. تعداد مواردی از این ناهنجاری که به صورت انتخابی (Elective) تحت عمل جراحی قرار می گیرند محدود است بنابراین بررسی موارد انجام شده نیاز به مدت زمان طولانی دارد. همچنین باید قبل از جراحی از بیمار رضایت آگاهانه گرفته شود. پیشنهاد می شود جراح در برخورد با رحم تک شاخ همراه با شاخ فرعی به سبب فرعی و وجود آندومتر مناسب در آن توجه نماید و در صورت فراهم بودن شرایط جهت اتصال آن به رحم اصلی، شاخ فرعی را قطع ننماید، چراکه جراحی یک هنر است. اصول اولیه آن قابل آموزش است ولی جراح باید قدرت ابتکار داشته و با دقت و توجه فراوان و به کار بردن روش های نوین هم به توسعه علم و دانش بپردازد و هم کمک بیشتری به بیمار خود بنماید.

### نتیجه گیری

کورنوپلاستی و اتصال دوشاخ رحمی به یکدیگر و ایجاد یک حفره رحمی جدید با اندازه ای نزدیک به حد طبیعی می تواند یکی از روش های نوین و موثر جراحی برای درمان ناهنجاری رحم تک شاخ همراه با شاخ فرعی باشد.

**تشکر و قدردانی:** جا دارد از همکاران بخش اتاق عمل بیمارستان صارم نهایت تشکر را داشته باشیم.

**تأییدیه اخلاقی:** قبل از عمل رضایت نامه آگاهانه از بیمار دریافت، و شرح کامل عمل برای بیمار توضیح داده شده است.

**تعارض منافع:** هیچ گونه تعارض منافی در این مورد گزارش نشده است.

**سهم نویسندگان:** ابوطالب صارمی (نویسنده اول)، روش شناس / پژوهشگر کمکی / نگارنده بحث (۲۵٪)؛ محبوبه راسخی کومله (نویسنده دوم)، نگارنده مقدمه / روش شناس / پژوهشگر اصلی (۵۰٪)؛ آرش پولادی (نویسنده سوم)، پژوهشگر کمکی (۲۵٪)

**منابع مالی:** این پروژه هزینه مالی دربر نداشته است.

### منابع

- 1- Ambusaidi Q, Jha C. Pregnancy in the rudimentary uterine horn: case report of an unusual presentation. Sultan Qaboos Univ Med J. 2014;14(1):e134-8.
- 2- Smolders D, Deckers F, Pouillon M, Vanderheyden T, Vanderheyden J, De Schepper A. Ectopic pregnancy within a rudimentary horn in a case of unicornuate uterus. Eur Radiol. 2002;12(1):121-4.
- 3- Scheibner K, Kuhn A, Raio L, Brühwiler H, Müller M. The non-communicating rudimentary horn: diagnostic and therapeutic challenges. Gynecol Surg. 2007;4(3):207-11.
- 4- Kawthalkar AS, Gawande MS, Jain SH, Joshi SA, Ghike SD, Bhalerao AV. Rare case of live birth in a ruptured